

ドクターのリー講座



大動脈瘤の最新治療について

心臓血管外科診療科長

さとろ ふしお
佐藤 藤夫



はじめに

Silent Killer～静かな殺し屋～をご存じでしょうか。それと分かる症状が現れないまま進行し、致命的な合併症を誘発する病気を指し、一般的には、高血圧、脂質異常症、糖尿病、卵巣癌などが該当します。心臓血管外科領域では大動脈瘤破裂が該当します。

大動脈瘤のほとんどが無症状で、瘤の増大により破裂を来します。破裂症例の治療成績は極めて不良であり、病院にたどり着けず突然死する場合も多く、日本全国で年間約8万件の突然死のうちの約1割が動脈瘤の破裂と推察されています。救命率向上の為には、破裂をする前に治療を行う必要があります。

今回は、その大動脈瘤の診断と治療について解説いたします。

大動脈瘤について

解剖学では、大動脈は横隔膜を境に胸部大動脈と腹部大動脈に分かれます(図1)。

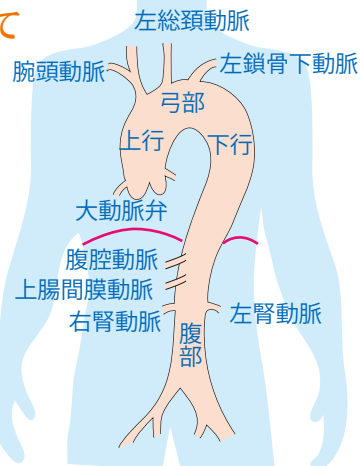


図1

大動脈

正常な大動脈径は、胸部大動脈は3cm、腹部大動脈は2cmです。動脈が拡張すると動脈瘤となりますが、大動脈瘤の定義は、「大動脈の一部の壁が、全周性、または局所的に拡大・突出した状態」であり、正常径の1.5倍で「動脈瘤(aneurysm)」と称します。形状により、全体的に拡大した場合を紡錘状瘤、壁の一部が局所的に拡張して瘤を形成した場合を嚢状瘤と称します(図2)。同径の場合、嚢状瘤は紡錘状瘤よりも破裂する確率が高くなります。

血管壁の構造は、内側より、内膜・中膜・外膜の三層構造となっています。この壁の形態より大動脈瘤は分類されます。瘤壁が動脈壁成分からなる瘤を真性大動脈瘤、瘤壁に動脈壁成分がなく本来の動脈腔外にできた新たな腔を仮性大動脈瘤、大動脈壁が中膜のレベルで二層に剥離して本来の大動脈腔(真腔)以外に瘤壁に生じた新たな腔(偽腔)を持つ瘤を解離性大動脈瘤と称します(図3)。

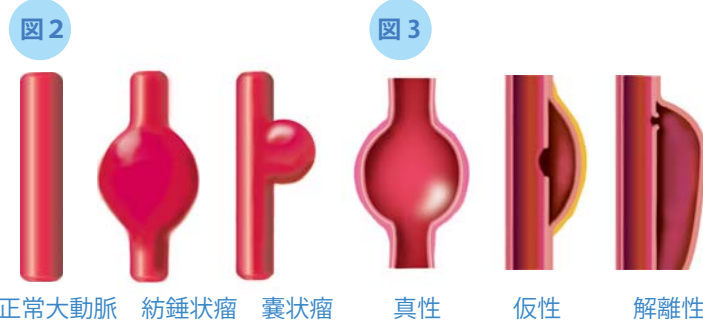


図2 正常大動脈 紡錘状瘤 嚢状瘤 真性 仮性 解離性

真性大動脈瘤について

真性大動脈瘤の治療目的は破裂予防です。手術施行による合併症の発生や死亡率もあり、手術死亡率と大動脈瘤の年間破裂率を天秤にかけて手術適応を考慮します(図4)。当院では、最大短径を計測し、胸部大動脈瘤は60mm以上、腹部大動脈瘤は50mm以上で手術的適応としております。



図4

大動脈解離について

大動脈解離は、突然、胸背部痛を伴い発症します。大動脈内膜に亀裂ができ、血液が入り込み(エンテリ)、大動脈壁が真腔と偽腔の二層に剥離し

ます。大動脈解離後、大動脈の拡大を認めた場合を解離性大動脈瘤と称します。大動脈解離は、エンテリと解離の存在部位により、Stanford分類とDeBakey分類により図5のように分類されます。

大動脈解離の病態は、拡張による大動脈弁閉鎖不全症を原因とする心不全、慢性期の瘤形成、破裂による心タンポナーデや胸腔内・他の部位への出血、分枝動脈の狭窄・閉塞による灌流障害であり、破裂は致死率が高く、灌流障害を認めた場合にも早期死亡率は30~50%に上昇します。

上行大動脈に解離が存在する場合(Stanford A、DeBakey I/II)には早期の手術治療が必要となります。上行大動脈に解離が存在せず(Stanford B、DeBakey IIIa/IIIb)灌流障害を認めない場合には、大動脈解離の保存的治療リハビリプログラムによる安静・降圧療法を主体とした治療を行います。

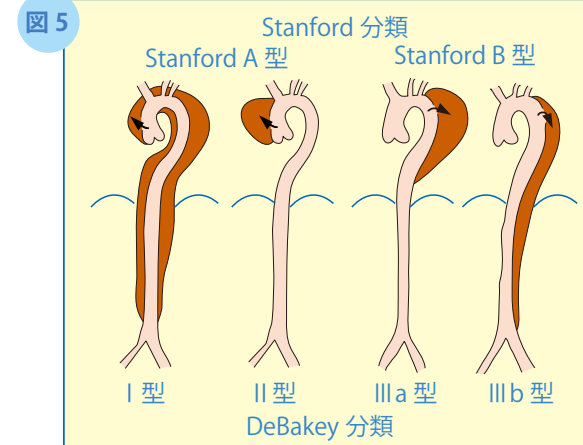


図5

手術方法について

手術方法は、人工血管置換術と胸部ステントグラフト内挿術(Thoracic Endovascular Aneurysm Repair; TEVAR)、腹部ステントグラフト内挿術(Endovascular Aneurysm Repair EVAR)の選択となります(図6・7)。人工血管置換術とTEVAR・EVARの長所・短所を表1・2に示します。

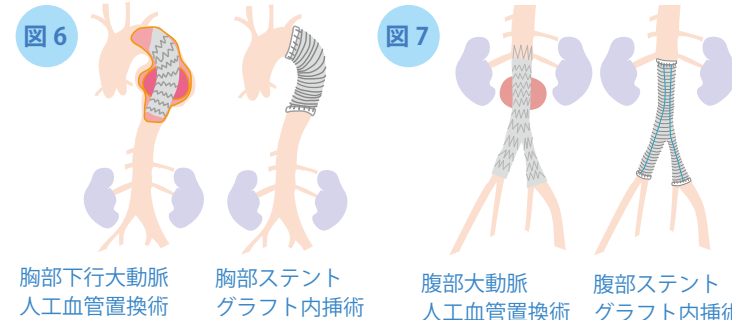


図6

図7

各手術方法の長所・短所を考慮し、年齢・併存症の有無や解剖学的適応等により選択いたします。

表1 人工血管置換術 vs 胸部ステントグラフト内挿術 (TEVAR)

	人工血管置換術	胸部ステントグラフト内挿術 (TEVAR)
長所	根治性が高い 解剖学的要件:なし	手術侵襲が小さい (傷が小さく、手術時間が短い) 手術死亡率:1.5~10.4% 局所麻酔でも可能
短所	手術侵襲が大きい (傷が大きく、手術時間が長い) 体外循環装置の使用が必要 手術死亡率:7~15%	解剖学的要件:あり 追加治療の可能性 定期的なCT検査が必要(1回/年) 長期成績が不明

表2 人工血管置換術 vs 腹部ステントグラフト内挿術 (EVAR)

	人工血管置換術	胸部ステントグラフト内挿術 (EVAR)
長所	根治性が高い 解剖学的要件:なし	手術侵襲が小さい (傷が小さく、手術時間が短い) 手術死亡率:0.6~1.5% 局所麻酔でも可能
短所	手術侵襲が大きい (傷が大きく、手術時間が長い) 手術死亡率:1~5%	解剖学的要件:あり 追加治療の可能性: 追加治療率3~10%/年 定期的なCT検査が必要(1回/年) 長期成績が不明

最後に

当院では今年度よりハイブリッド手術室(Hybrid Operating Room; HOR)が稼働しております(写真)。HORでは、手術と同時に透視装置の使用による血管造影を行う事が可能であり、血管疾患の手術では質の高い手術の施行が可能となります。大動脈瘤に対しても、人工血管置換術とTEVAR/EVARを合わせたハイブリッド手術も行っております。様々な治療方法により、最適な治療を提案させていただきますので、いつでも御相談下さい。

